



陈丽萍

成都IFS分院

1114941

2025-06-19

15339766055



福建健康之路健康科技有限公司（新-异地）-2025

NO  
体检号 1114941

NAME  
姓名 陈丽萍

SEX  
性别 女

AGE  
年龄 38岁



## The Findings 总检汇总分析

### 1、窦性心律，PR间期缩短

P-R间期缩短，表示电活动从心房传到心室的时间缩短。P-R间期缩短的原因见于情绪激动，交感神经过度兴奋，房室之间存在异常的传导通道等。若P-R间期缩短且伴有QRS波群前面有明显预激波，考虑预激综合征。建议：定期复查，必要时专科诊治。

### 2、血压偏低

本次检测血压偏低（正常血压安静状态下：收缩压90-139mmHg 舒张压60-89mmHg）。建议：（1）养成良好的生活习惯。（2）坚持运动锻炼，增强体质。（3）定期监测血压。（4）若血压长期偏低并伴有症状，请到专科诊治。

### 3、子宫多发肌瘤

子宫肌瘤是子宫最常见的一种良性肿瘤。常见症状有月经量增多及经期延长，下腹包块等。建议：（1）日常应避免擅自使用激素类药物并保持健康生活方式，无症状肌瘤一般不需治疗，每3-6个月复查一次。（2）如肌瘤增大速度增快，请及时到医院妇科进一步诊治。

### 4、白带常规异常；宫颈腺囊肿（多发）

建议：（1）保持局部卫生。（2）请您动态观察，定期到医院复查相关检查，如明显不适或检查结果明显异常，及时到医院专科诊疗。

### 5、左眼矫正视力值低于正常

建议：请注意用眼卫生，经常做眼保健操，必要时请您到医院眼科进一步诊疗。

### 6、淋巴细胞绝对值偏低( $1.09 \times 10^9/L$ )；平均红细胞血红蛋白浓度偏高(362.0g/L)；血小板平均体积偏高(11.6fl)

部分指标轻度异常，建议择期复查，如复查结果明显异常，及时专科诊疗。

总检医生：  2025-06-22 11:24



温馨提示：以上总检汇总分析不作为临床诊断，若有疑虑处请及时联系我们或亲临本中心。我们将安排专职咨询医生根据您的体检结果进行报告解读，并给出健康指导和建议。

NO  
体检号 1114941NAME  
姓名 陈丽萍SEX  
性别 女AGE  
年龄 38岁

## List of Health Monitoring Parameters 健康指标监测表

分组	健康指标	本次	历史检测结果				指标意义
			一	二	三	四	
一般情况	体重	体重	50.5	49.4 2022/05/05			监测体重
		体重指数	20.0	19.4 2022/05/05			监测体重情况
	血压	收缩压	103	114 2022/05/05			检测血压情况
		舒张压	51	68 2022/05/05			检测血压情况
		脉压差	52	46 2022/05/05			反映心脏及血管状况
新陈代谢	血糖	空腹血糖	5.40	3.97 2022/05/05			监测血糖情况
	血脂	总胆固醇	3.57	4.04 2022/05/05			监测血脂变化
		甘油三酯	0.69	0.73 2022/05/05			监测血脂变化
		低密度脂蛋白胆固醇		2.30 2022/05/05			监测动脉硬化等风险
		高密度脂蛋白胆固醇		1.18 2022/05/05			患心血管病的风险呈负相关
		总胆固醇/高密度脂蛋白		3.4 2022/05/05			该比值越低，心脑血管越健康
消化系统	肝功能	直接胆红素		5.4 2022/05/05			预示肝脏病变
		间接胆红素		9.8 2022/05/05			预示胆道病变
		丙氨酸氨基转移酶	21	7 2022/05/05			监测肝细胞代谢合成情况
		天冬氨酸氨基转移酶	16	15 2022/05/05			监测心肌梗塞和心肌炎早期变化
		γ-谷氨酰转肽酶	29				监测肝细胞是否受到损害
生殖泌尿系统	肾功能	血尿酸	213.9	228.1 2022/05/05			监测痛风风险
		尿素	3.50	3.36 2022/05/05			监测肾功能
		肌酐	57.1	60.8 2022/05/05			监测肾功能
肿瘤监控	恶性肿瘤	癌胚抗原定量		1.72 2022/05/05			监测恶性肿瘤
标志说明		降低 L-	偏低 L	正常指标 无色 N	偏高 H	增高 H+	

NO  
体检号 1114941

NAME  
姓名 陈丽萍

SEX  
性别 女

AGE  
年龄 38岁



## CLINICAL REPORT 临床检查报告

General Inspection 一般情况		
Body height	身高	159 cm
Body weight	体重	50.5 Kg
Body mass index	体重指数	19.98
Systolic blood pressure	收缩压	103 mmHg
Diastolic blood pressure	舒张压	51 mmHg
Pulse	脉搏	77 次/分
小结	血压偏低	检查者签名刘松岩 2025-06-19

Physical Exam of Internal Medicine 内科常规检查		
History of past illness	既往史	无特殊病史
Thorax	胸廓	胸廓对称, 无塌陷、变形, 无局部隆起, 肋间隙无增宽变窄。
Respiration	呼吸运动	呼吸运动平稳, 节律整齐。
Palpation of thorax	胸部触诊	胸廓活动度正常, 语音震颤无增强、减弱, 未触及胸膜摩擦感。
Percussion of thorax	胸部叩诊	呈清音, 平静呼吸时肺下界位于锁骨中线第6肋间, 腋中线第8肋间, 肩胛线第10肋间。
Auscultation of lung	肺部听诊	双肺听诊呼吸音清, 未闻及干、湿性啰音及胸膜摩擦音。
Apex beat	心尖搏动	心尖搏动位于第5肋间左锁骨中线内侧0.5~1cm, 心前区无异常搏动。
Palpation of heart	心脏触诊	心尖搏动范围正常, 无抬举性搏动, 各瓣膜区未触及震颤。
Heart Border	心界	心界不大
Heart rate	心率	78 次/分
Rhythm of the heart	心律	心律规整
Heart sound	心音	心音正常, 无心音分裂。
Extra-heart sounds	额外心音	未闻及额外心音。
Cardiac souffle	心脏杂音	各瓣膜区未闻及病理性杂音。
Liver	肝脏	肝肋下未触及, 剑突下可触及肝下缘, 边缘锐利, 质地柔软。
Cholecyst	胆囊	未触及, 胆囊区无压痛。
Spleen	脾脏	未触及
Kidney	肾脏	未触及, 肾区无叩击痛。
shape of abdominal	腹部外形	腹部平坦, 无腹壁静脉曲张, 未见肠型及蠕动波。
Palpation of abdominal	腹部触诊	腹壁柔软, 无压痛、反跳痛, 未触及包块。
Auscultation of abdominal	腹部听诊	肠鸣音正常
Patellar reflex	膝反射	膝反射正常
Others	其它	未见异常
小结	未见异常	医生签名 刘清 2025-06-19

Physical Exam of Surgery 外科常规检查		
History of past illness	既往史	无特殊病史
Skin	皮肤	未见异常

NO  
体检号 1114941NAME  
姓名 陈丽萍SEX  
性别 女AGE  
年龄 38岁

## CLINICAL REPORT 临床检查报告

## Physical Exam of Surgery 外科常规检查

Superficial lymph nodes	浅表淋巴结	全身浅表淋巴结无肿大。
Thyroid gland	甲状腺	无肿大，未及结节。
Breast	乳腺	未见异常
	腹部	外形无异，腹壁平软，未扪及包块。
Four limbs	四肢	无畸形，伸屈活动自如。
Spinal column	脊柱	无畸形，生理性弯曲存在，各方向活动无受限。
Joint	关节	未见异常
Others	其它	未见异常
小结	未见异常 医生签名 文晓英 2025-06-19	

## Gynaecological Check-up 妇科常规检查

History of past illness	既往史	无特殊病史
Menstrual history	月经史	末次月经2025-5-23
Pregnancy-labor history	孕产史	孕4产2流产2
Operation History	手术史	无
Vulva	外阴	外阴正常
Vagina	阴道	阴道通畅，黏膜颜色、皱襞正常，分泌物正常。
Cervical	宫颈	宫颈光滑
Uterine body	宫体	子宫饱满，活动度好，无压痛。
Adnexa	附件	双侧附件未触及异常。
Others	其它	未见异常
小结	未见异常 医生签名 胡江平 2025-06-19	

## ENT Exam 耳鼻咽喉科常规检查

History of past illness	既往史	无特殊病史
Auricle	耳廓	未见异常
External auditory canal	外耳道	未见异常
Drumhead	鼓膜	未见异常
Externalnose	外鼻	未见异常
Nasal vestibule	鼻前庭	未见异常
Nasal cavity	鼻腔	双下甲肿大，黏膜较苍白。鼻腔内可见少许清水样分泌物。
Oropharynx	口咽部	咽部黏膜充血不明显，后壁淋巴滤泡增生。
Tonsil	扁桃体	未见异常
Others	其它	未见异常
小结	未见异常 医生签名 2025-06-19	

## Ophthalmologic Exam 眼科常规检查

NO  
体检号 1114941

NAME  
姓名 陈丽萍

SEX  
性别 女

AGE  
年龄 38岁




## CLINICAL REPORT 临床检查报告

### Ophthalmologic Exam 眼科常规检查

History of past illness	既往史	无特殊病史
Visual Capacity left	视力左	
Visual Capacity right	视力右	
Corrected vision left	矫正视力左	0.8
Corrected vision right	矫正视力右	1.0
Conjunctiva	结膜	无充血, 无水肿。
Eyelid	眼睑	无水肿, 无充血。
Lacrimal apparatus	泪器	泪小点位置正常, 无溢泪, 按压泪囊部无分泌物, 无压痛。
Orbit	眼眶	未见异常
Eye position	眼位	眼球各方向运动正常。
Eyelash	上下睫毛	生长方向正常, 无倒睫、秃睫和乱生睫。
Palpebral margin	上下睑缘	位置居中, 无内外翻。
External eyes	外眼	未见异常
Others	其它	未见异常

小结 左眼矫正视力值低于正常

医生签名  2025-06-19

### Slit-lamp examination 裂隙灯检查

Conjunctiva	巩膜	瓷白色。
Cornea	角膜	透明
Anterior chamber	前房	正常深浅
Iris	虹膜	纹理清
Pupil	瞳孔	圆, 对光反射灵敏。
Lenses	晶体	晶体透明, 位置居中。
Vitreous	玻璃体	透明


小结 未见异常

医生签名  2025-06-19

### Fundus examination 眼底镜检查

Optic papilla	视乳头	边界清楚, 无水肿, 杯盘比正常。
Retinal vessels	视网膜血管	未见异常
Retina	视网膜	无充血、水肿及渗出。
Macular area	黄斑区	光反射正常, 无出血及渗出。
Others	其它(眼底)	未见异常

小结 未见异常

医生签名  2025-06-19

NO  
体检号 1114941

NAME  
姓名 陈丽萍

SEX  
性别 女

AGE  
年龄 38岁



## LABORATORY REPORT 实验室报告

### Blood Routine 血常规

测试项目	检查结果	参考范围
白细胞计数	3.83 x10 <sup>9</sup> /L	3.50 - 9.50
中性粒细胞百分比	62.72 %	40.00 - 75.00
中性粒细胞绝对值	2.41 x10 <sup>9</sup> /L	1.80 - 6.30
淋巴细胞百分比	28.50 %	20.00 - 50.00
淋巴细胞绝对值	↓ 1.09 x10 <sup>9</sup> /L	1.10 - 3.20
单核细胞百分比	5.6 %	3.0 - 10.0
单核细胞绝对值	0.21 x10 <sup>9</sup> /L	0.10 - 0.60
嗜酸性粒细胞百分比	2.92 %	0.40 - 8.00
嗜酸性粒细胞绝对值	0.11 10 <sup>9</sup> /L	0.02 - 0.52
嗜碱性粒细胞百分比	0.31 %	<1.00
嗜碱性粒细胞绝对值	0.01 10 <sup>9</sup> /L	<0.06
红细胞计数	4.18 x10 <sup>12</sup> /L	3.80 - 5.10
血红蛋白	133 g/L	115 - 150
红细胞压积	36.8 %	35.0 - 45.0
平均红细胞体积	88.0 fl	82.0 - 100.0
平均红细胞血红蛋白量	31.9 pg	27.0 - 34.0
平均红细胞血红蛋白浓度	↑ 362.0 g/L	316.0 - 354.0
血小板计数	160 x10 <sup>9</sup> /L	125 - 350
血小板平均体积	↑ 11.6 fl	7.0 - 11.0
血小板分布宽度	17.9 %	15.5 - 18.9
血小板比积	0.190 %	0.108 - 0.282
红细胞分布宽度变异系数	12.1 %	11.5 - 14.5
小结	淋巴细胞绝对值偏低 平均红细胞血红蛋白浓度偏高 血小板平均体积偏高	

该检查结果仅对本次标本负责

操作者 邱玲桐

2025-06-20

审核者

姚茂林

### Cervical smear 宫颈刮片

测试项目	检查结果	参考范围
鳞状上皮细胞	可见	可见
腺上皮细胞	未见	无
反应性细胞学改变	未见	可见或无
非典型鳞状细胞	未见	无
鳞状上皮细胞内低度病变	未见	无
鳞状上皮细胞内高度病变	未见	无
鳞状细胞癌	未见	无
小结	未见异常	

该检查结果仅对本次标本负责

操作者 肖冲勇

2025-06-21

审核者

姚茂林

NO  
体检号 1114941

NAME  
姓名 陈丽萍

SEX  
性别 女

AGE  
年龄 38岁



## LABORATORY REPORT 实验室报告

### Alpha-fetoprotein 甲胎蛋白定量

测试项目	检查结果	参考范围
甲胎蛋白定量	3.15 ng/ml	<7.20
小结	未见异常	

该检查结果仅对本次标本负责

操作者 邱玲桐

2025-06-20

审核者

姚茂林

### Carcinoembryonic antigen 癌胚抗原定量

测试项目	检查结果	参考范围
癌胚抗原定量	1.88 ng/ml	<5.50
小结	未见异常	

该检查结果仅对本次标本负责

操作者 邱玲桐

2025-06-20

审核者

姚茂林

### Leucorrhoea Routine Exam 白带常规

测试项目	检查结果	参考范围
白带清洁度	↑ III度	I度-II度
霉菌	阴性	阴性
滴虫	阴性	阴性
线索细胞	阴性	阴性
小结	白带清洁度III度	

该检查结果仅对本次标本负责

操作者 邱玲桐

2025-06-21

审核者

姚茂林

### Renal Function 肾功能三项

测试项目	检查结果	参考范围
尿素	3.50 mmol/L	1.70 - 8.30
肌酐	57.1 umol/L	41.0 - 81.0
血尿酸	213.9 umol/L	155.0 - 357.0
小结	未见异常	

该检查结果仅对本次标本负责

操作者 杨婷婷

2025-06-19

审核者

姚茂林

### Fasting Blood Sugar 空腹血糖

测试项目	检查结果	参考范围
空腹血糖	5.40 mmol/L	3.90 - 6.10

NO  
体检号 1114941

NAME  
姓名 陈丽萍

SEX  
性别 女

AGE  
年龄 38岁



## LABORATORY REPORT 实验室报告

### Fasting Blood Sugar 空腹血糖

测试项目	检查结果	参考范围
小结	未见异常	

该检查结果仅对本次标本负责

操作者 杨婷婷

2025-06-19

审核者

姚茂林

### Serum lipid 血脂两项

测试项目	检查结果	参考范围
总胆固醇	3.57 mmol/L	<6.45
甘油三酯	0.69 mmol/L	<1.70
小结	未见异常	

该检查结果仅对本次标本负责

操作者 杨婷婷

2025-06-19

审核者

姚茂林

### Liver Function 肝功三项

测试项目	检查结果	参考范围
丙氨酸氨基转移酶	21 U/L	7 - 40
天冬氨酸氨基转移酶	16 U/L	13 - 35
γ-谷氨酰转肽酶	29 U/L	7 - 45
小结	未见异常	

该检查结果仅对本次标本负责

操作者 杨婷婷

2025-06-19

审核者

姚茂林

### 尿常规

测试项目	检查结果	参考范围
尿颜色	黄色	淡黄色
尿透明度	清澈	清澈
尿酸碱度	6.0	5.0 - 8.0
尿红细胞计数	0.0 p/u1	<12.0
尿透明管型	0.0 p/u1	<3.0
尿上皮细胞	0.0 p/u1	<15.0
尿白细胞总数	0.0 p/u1	<12.0
尿细菌	0.0 p/u1	<120.0
尿结晶	0.00 p/u1	<30.00
尿病理管型	0.00 p/u1	<0
尿真菌	0.00 p/u1	<3.00
尿粘液丝	0.00 p/u1	<264.00
尿滴虫	0.0 p/uL	

NO 1114941  
体检号

NAME 陈丽萍  
姓名

SEX 女  
性别

AGE 38岁  
年龄



## LABORATORY REPORT 实验室报告

### 尿常规

测试项目	检查结果	参考范围
尿维生素C	-	-
尿潜血	-	-
尿白细胞	-	-
尿胆原	Normal	-
尿胆红素	-	-
尿酮体	-	-
尿葡萄糖	-	-
尿蛋白	-	-
尿亚硝酸盐	-	-
尿比重	1.020	1.003 - 1.030
小结	未见异常	

该检查结果仅对本次标本负责

操作者 邱玲桐

2025-06-19

审核者

姚茂林

NO  
体检号 1114941

NAME  
姓名 陈丽萍

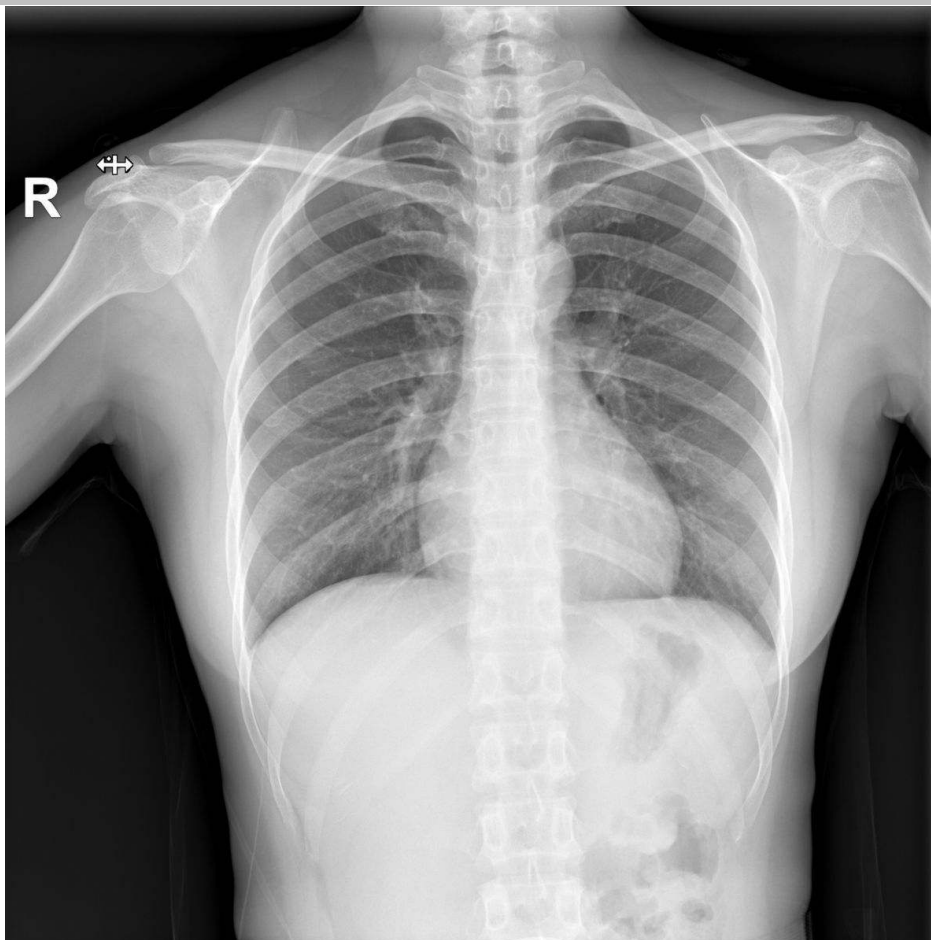SEX  
性别 女

AGE  
年龄 38岁



## FEATURES AND IMAGING REPORT 功能影像检查报告

Chest PA 胸部X光正位片



描述	两侧胸廓对称，肺纹理清晰，肺内未见异常阴影。纵隔无增宽表现，位置居中。心影不大，形态未见异常。双侧膈肌光整，肋膈角锐利。
结论	未见明显异常

医生签名 王万碧/印 2025-06-19

NO 1114941  
体检号

NAME 陈丽萍  
姓名

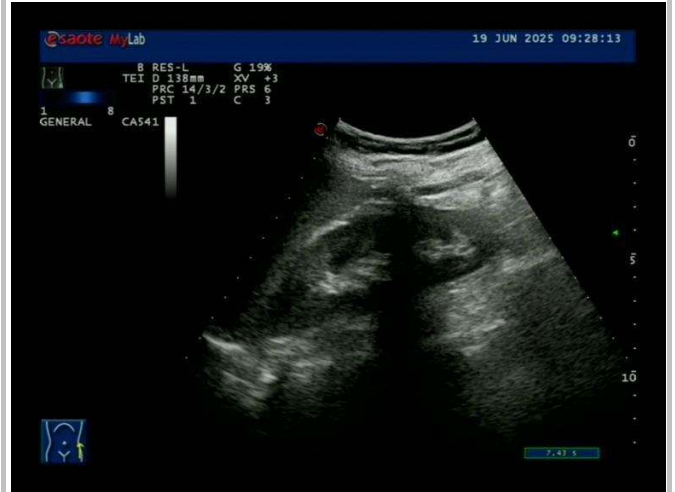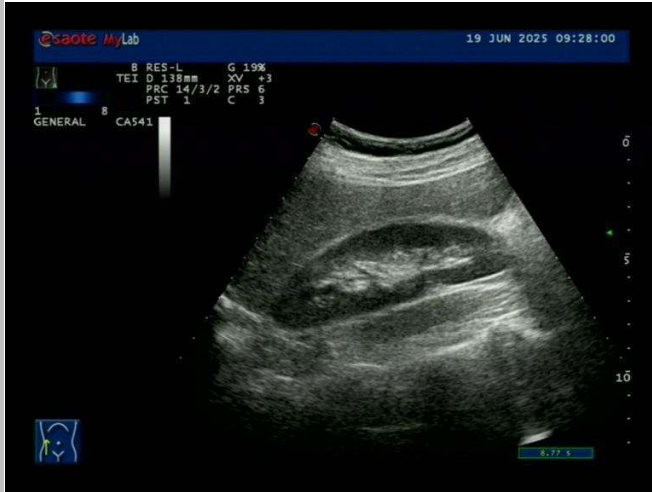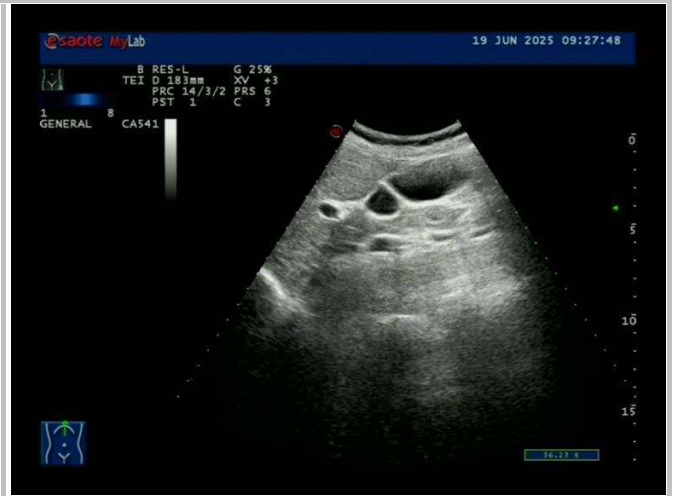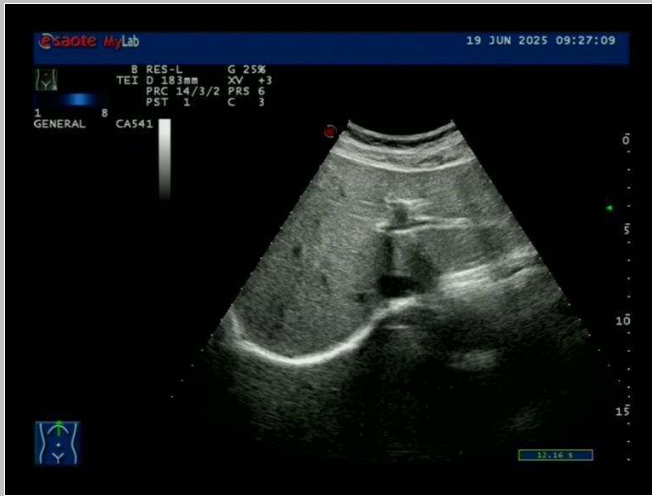SEX 女  
性别

AGE 38岁  
年龄



## FEATURES AND IMAGING REPORT 功能影像检查报告

Abdominal ultrasonography 腹部彩超



肝脏	肝脏形态轮廓大小正常，实质回声均匀，未见明显占位性病变，肝内血管走形自然，门脉主干内径不宽。CDFI：肝内血流信号未见明显异常。
胆囊	胆囊形态大小正常，壁光滑、清晰，囊内透声好，内未见明显异常。CDFI：未见明显异常血流信号。肝内外胆管未见明显扩张。
胰腺	形态正常，内部回声均匀，主胰管未见明显扩张。CDFI：未见明显异常血流信号。
脾脏	大小，形态正常，表面光整平滑，被膜连续，边缘清晰，实质回声均匀，未见明显异常回声，脾静脉内径正常范围；CDFI：未见明显异常血流信号。
双肾	双肾形态轮廓大小正常，包膜完整，表面光滑，实质回声均匀，未见明显占位，实质与肾窦比例正常，双肾集合系统未见明显分离，肾盂肾盏内未见明显异常回声。CDFI：双肾血流信号未见明显异常。
结论	未见明显异常

医生签名 程

2025-06-19

NO  
体检号 1114941

NAME  
姓名 陈丽萍

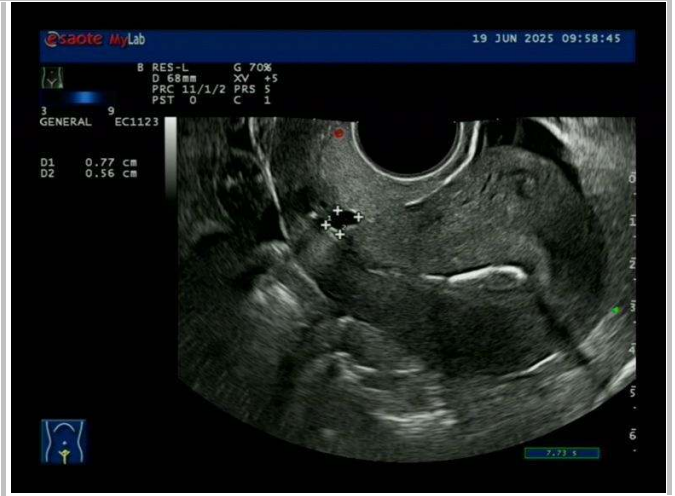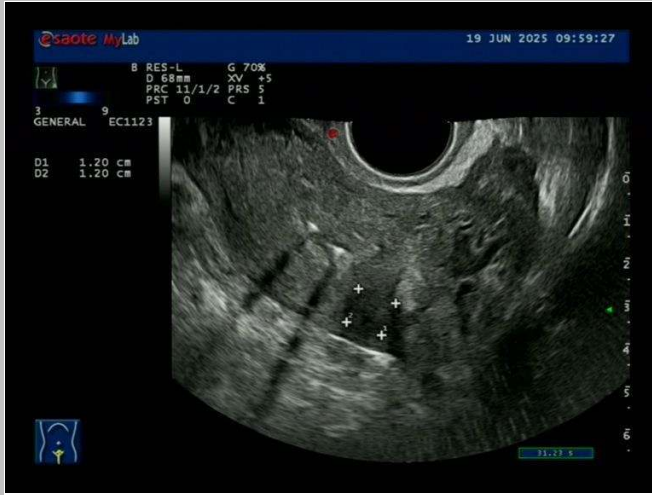SEX  
性别 女

AGE  
年龄 38岁



## FEATURES AND IMAGING REPORT 功能影像检查报告

Uterus, annex ultrasonography 子宫、附件彩超(经腹检查)



子宫	子宫大小、形态尚正常，内回声不均匀，内膜线居中。宫腔内可见节育器强回声，位置居中。于肌壁见多个低回声结节，较大的大小约1.2x1.2cm，边界清，内回声均匀。于宫颈可见多个类圆形无回声区，较大的大小约0.8x0.6cm，边界清。CDFI：未见血流信号。
附件	双侧附件区未见明显异常回声。
结论	宫内节育环位置正常；子宫多发肌瘤；宫颈腺囊肿（多发）

医生签名

2025-06-19

NO  
体检号 1114941

NAME  
姓名 陈丽萍

SEX  
性别 女

AGE  
年龄 38岁



## FEATURES AND IMAGING REPORT 功能影像检查报告

### Resting ECG 静态心电图检查

#### 成都第一健康国金门诊 12导联心电图报告

陈丽萍 女 38岁 ID:1114941

申请科室:

门诊号:

病床号:

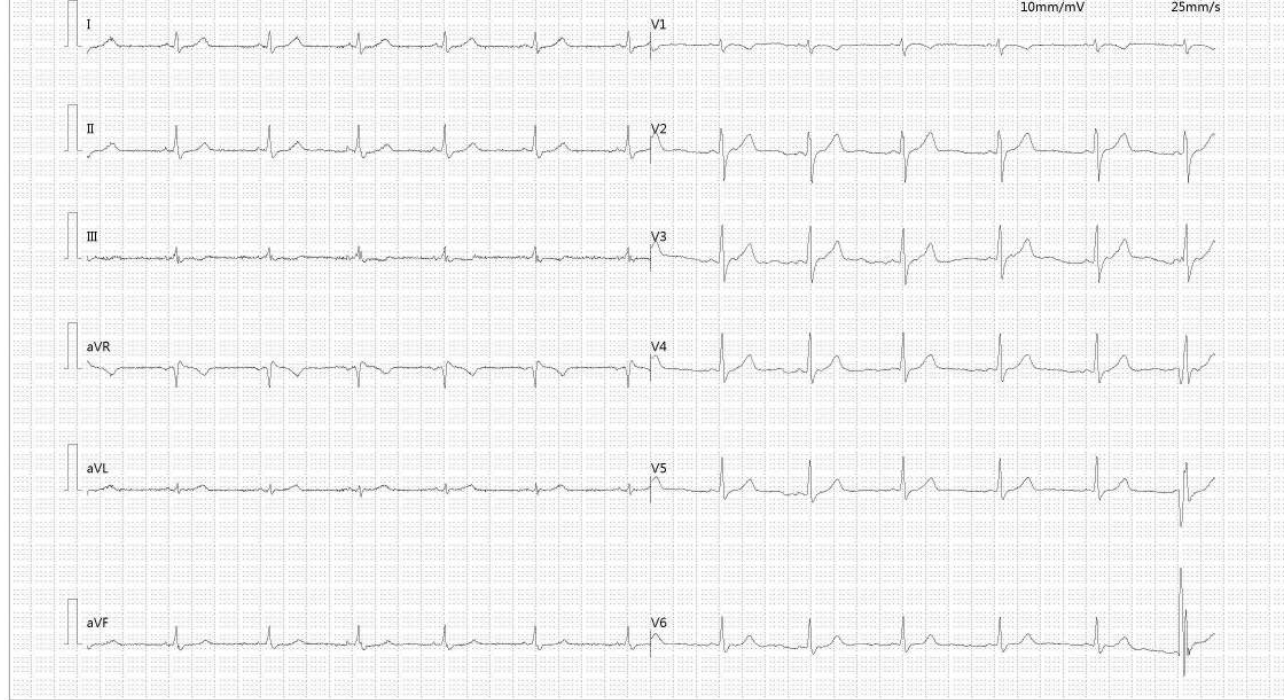
HR : 73bpm  
P : 76ms  
PR : 97ms  
QRS : 92ms  
QT/QTc : 349/387ms  
P/QRS/T : 26/49/18deg.  
RV5/SV1 : 0.755/0.209mV

诊断结果:

报告需医生确认:

10mm/mV

25mm/s



描述

结论

窦性心律，PR间期缩短

医生签名 李静薇

2025-06-19